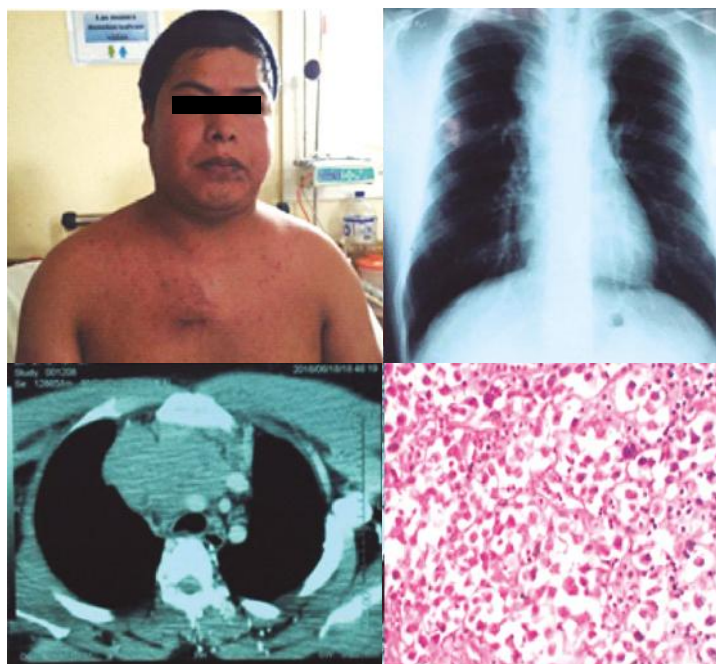


Seminoma mediastinal y síndrome de vena cava superior

Mediastinal seminoma and superior vena cava syndrome

Luis Novoa-Millones¹, Leonidas Carrillo-Ñañez¹ y César Chian-García²



Paciente varón de 28 años con dos meses de dolor punzante en el hemitórax derecho. Desarrolló aumento de volumen en el tórax superior, cuello y congestión facial. El examen físico mostró edema en esclavina, cianosis facial y circulación colateral toracobraquial, (Fig. A). La radiografía de tórax y la TAC revelaron una masa de 82 mm x 77mm x 103 mm en el mediastino ántero-superior (Figs. B y C). Se realizó biopsia por mediastinotomía, la cual reveló neoplasia de células redondas positivas para PLAP (+) y CD117 (+) compatible con seminoma puro (Fig. D). Recibió quimioterapia con bleomicina, etopósido y cisplatino, y evolucionó

favorablemente. El síndrome de vena cava superior resulta de la obstrucción parcial o total, intrínseca o extrínseca, del flujo sanguíneo de la vena cava superior. Las neoplasias son responsables de más del 90% de los casos: carcinoma pulmonar (75 %), linfoma (15 %)¹⁻². Causas poco frecuentes constituyen el carcinoma de tiroides, timoma, tumores de células germinales, cáncer esofágico y cáncer de mama^{1,3}.

REFERENCIAS BIBLIOGRÁFICAS

1. Talapatra KI, Panda SI, Goyle S2, Bhadra KI, Mistry R3. Superior vena cava syndrome: A radiation oncologist's perspective. J Cancer Res Ther. 2016 Apr-Jun; 12(2):515-9.
2. Alvaro Pinto Marin y Manuel Gonzalez Baron. Síndrome de vena cava superior. Med Clin (Barc). 2009; 132(5):195-199.
3. Ostler PJ, Clarke DP, Watkinson AF, Gaze MN. Superior vena cava obstruction: A modern management strategy. Clin Oncol (R Coll Radiol). 1997; 9:83-9.

1. Médico internista. Hospital Nacional Arzobispo Loayza. Facultad de Medicina, Universidad Nacional Mayor de San Marcos, Lima.
2. Médico patólogo. Hospital Nacional Arzobispo Loayza. Facultad de Medicina, Universidad Peruana Cayetano Heredia, Lima.