

# Mucormicosis en un paciente diabético

## Mucormycosis in a diabetic patient

Max Acosta-Chacaltana, Magnolia Navarro-Falcón<sup>2</sup>, Mariano Arévalo-Oropeza<sup>1</sup>, Hélarid Manrique-Hurtado<sup>2</sup>

### RESUMEN

Se presenta el caso de un varón de 67 años de edad que tuvo síntomas de diabetes en los dos meses previos a su ingreso al hospital, y que, en el último mes, había presentado gradualmente dolor en la región maxilar superior derecha, proptosis y aumento de volumen de la región periorbitaria con flogosis. Se le diagnosticó cetoacidosis diabética y mucormicosis. A pesar del tratamiento con anfotericina B, el paciente falleció por sepsis.

Palabras claves: Diabetes mellitus, Cetoacidosis diabética, Mucormicosis.

### ABSTRACT

It is showed a 67 year-old male patient that developed symptoms of diabetes mellitus during the last two months prior to entry to the hospital; and, besides, in the last month, he had complained of pain in the upper maxillary region, proptosis and swelling with inflammation signs in the right periorbital region. He was diagnosed of diabetic ketoacidosis and mucormycosis. Despite of the treatment with amphotericin B, he died with sepsis. Key words: diabetes mellitus, diabetic ketoacidosis, mucormycosis.

### INTRODUCCIÓN

La mucormicosis es un cuadro infeccioso poco frecuente y producido por varios hongos oportunistas de los géneros *Rhizopus*, *Mucor*, *Absidia* y *Cunninghamella*.<sup>(1)</sup> La especie *R. arrhizus* (también denominada *R. oryzae*) causa una infección oportunista fulminante que la mayoría de las veces lleva a la muerte.<sup>(1,2)</sup> La mortalidad de mucormicosis rinocerebral asociada a cetoacidosis diabética es 81%.<sup>(3)</sup> La mucormicosis es la tercera micosis

invasiva en orden de importancia, luego de las causadas por *Candida sp.* y *Aspergillus sp.*<sup>(2,4)</sup> Se presenta en los pacientes inmunodeprimidos y se asocia fuertemente a pacientes con diabetes mellitus mal controlada y con crisis hiperglicémica. La cetoacidosis diabética es el factor de riesgo más importante para desarrollar mucormicosis.<sup>(1,3)</sup>

Se presenta el caso de un paciente que ingresó con cetoacidosis diabética, al que se le halló lesiones en los senos paranasales y el paladar, y se le hizo el diagnóstico de mucormicosis.

### PRESENTACIÓN DEL CASO

Paciente varón, 67 años, mestizo, natural de Cusco, procedente de Lima, comerciante que refirió un tiempo de enfermedad de dos meses, con síntomas principales de poliuria, polidipsia y polifagia. Un mes antes del ingreso presentó dolor y aumento de volumen en la región maxilar superior derecha. Quince días más tarde se agregó cefalea intensa frontotemporal derecha, dolor de moderada intensidad a nivel ocular derecho y desviación de la mirada ipsilateral. Diez días antes de ingresar, presentó, en la región periorbitaria derecha, aumento de volumen y de temperatura y eritema, con incremento

1. Médico Residente de Endocrinología, Hospital Nacional Arzobispo Loayza de Lima; Facultad de Medicina Alberto Hurtado, UPCH. Médico endocrinólogo, Hospital Nacional Arzobispo Loayza de Lima.

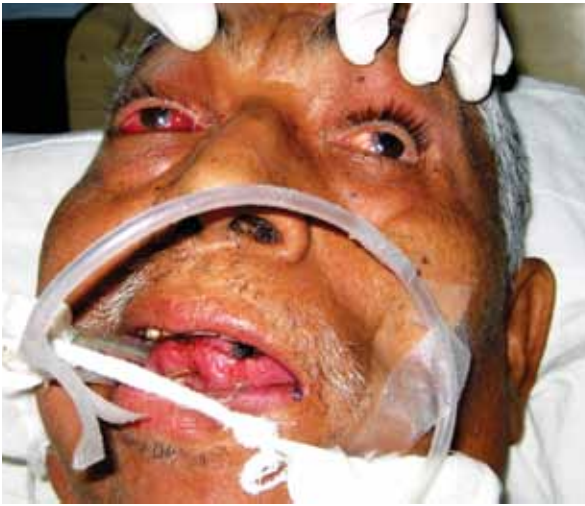

Figura 1. Proptosis y marcada congestión conjuntival del ojo derecho. Mucormicosis.

del dolor en el globo ocular. Cuatro días antes del ingreso presentó ptosis palpebral, oftalmoplejía, disminución de la agudeza visual, secreción purulenta en ambos globos oculares y rinorrea purulenta, por lo que acudió al servicio de emergencia, donde se le hizo el diagnóstico de crisis hiperglicémica.

Antecedentes: desde 2005, hipertensión arterial, con tratamiento irregular, y múltiples episodios de 'sinusitis'.

Al examen físico: presión arterial, 150/90 mm Hg; frecuencia cardíaca, 80/min; frecuencia respiratoria, 18/min; temperatura, 37 °C.

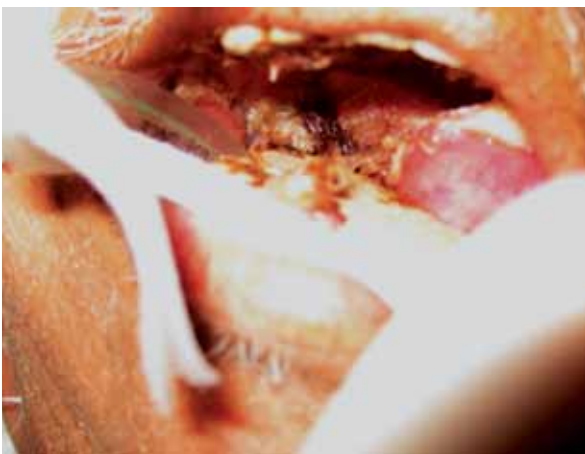

Figura 2. Lesión ulcerada y necrótica en el paladar duro y blando derechos. Mucormicosis.

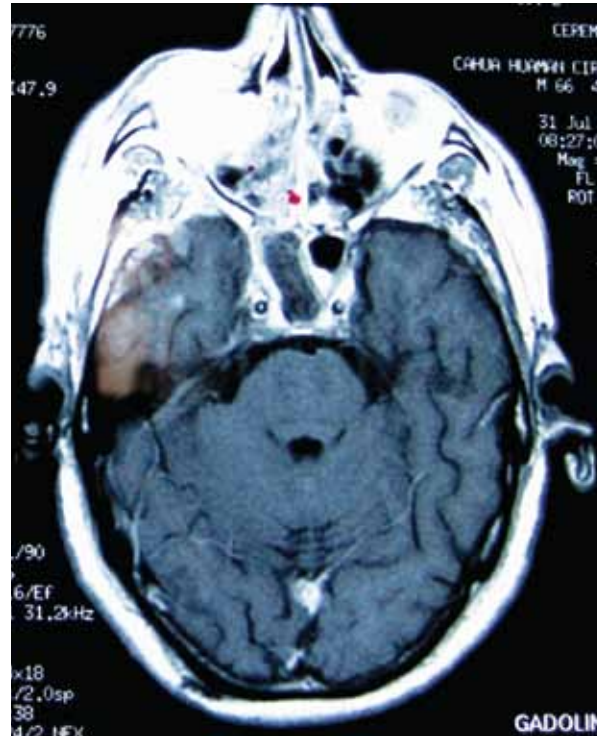


Figura 3. Opacidad en el seno maxilar derecho. Mucormicosis.

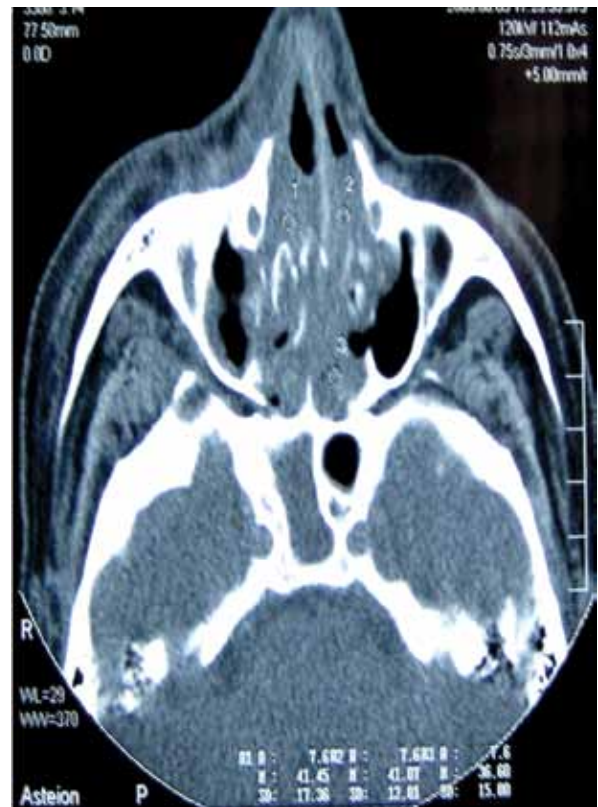


Figura 4. Opacidades en los senos etmoidales y en el seno maxilar derecho. Mucormicosis.



Paciente en regular estado general. Eritema, aumento de volumen y de la temperatura alrededor del ojo derecho; proptosis de ese ojo; ptosis palpebral y secreción purulenta en ambos globos oculares (Figura 1). En el paladar duro había un área de 4 por 3 cm, aproximadamente, con signos de flogosis, bordes irregulares y centro necrótico (Figura 2).

Pulmones, cardiovascular y abdomen sin alteraciones. Neurológico: somnoliento; amaurosis derecha; parálisis de los nervios craneales III, IV y VI derechos; no déficits sensitivo o motor ni signos meníngeos.

### Exámenes auxiliares

Hemoglobina, 13,9 g/dL; leucocitos, 8 300/mm<sup>3</sup> (segmentados, 75%; abastados, 10%; linfocitos, 6%); plaquetas, 246 000/mm<sup>3</sup>. Glucosa, 611 mg/dL; creatinina, 0,69 mg/dL; proteínas totales, 7,75 g/100 mL; albúmina, 3,72 g/dL; aspartato aminotransferasa (AST o TGO), 13 U/L; alanina aminotransferasa (ALT o TGP), 18 U/L; Na<sup>+</sup>, 142 mmol/L; K<sup>+</sup>, 4,9 mmol/L; Cl<sup>-</sup>, 106 mmol/L; Ca<sup>++</sup>, 1,02 mmol/L; glucosa, 767 mg/dL. Osmolaridad, 326 mOsm/kg; anion gap, 12,8 mEq/L; pH, 7,45; presión parcial de oxígeno (pO<sub>2</sub>), 95,1 mm Hg; presión parcial de anhídrido carbónico (pCO<sub>2</sub>), 38,6 mm Hg; HCO<sub>3</sub><sup>-</sup>, 23,0 mmol/L.

Resonancia magnética (RMN) cerebral con contraste y tomografía axial (TAC) de senos paranasales: proceso inflamatorio en los senos frontales y celdas etmoidales derechos, principalmente, y en el seno esfenoidal derecho con extensión al otro lado (Figuras 3 y 4).

Cultivo de secreción nasal: positivo a mucormicosis.

### Evolución

Resuelta la hiperglicemia, fue evaluado por el problema ocular, se tomó muestra para cultivos y biopsia de la mucosa nasal, con resultado positivo a mucormicosis. Recibió tratamiento con anfotericina B, antibióticos y medidas de soporte. Durante su hospitalización el paciente cursó con deterioro progresivo del sensorio, hasta desarrollar choque séptico. Fallece a los 13 días de hospitalización. No se realizó necropsia por lo que no se pudo determinar hasta qué punto la mucormicosis fue la causa de muerte.

## DISCUSIÓN

La infección se origina en las mucosas nasal u oral y se extiende rápidamente a la órbita, los senos paranasales, el conducto nasolacrimal y, finalmente, puede tener una extensión intracerebral<sup>(1,3)</sup>, como en el caso presentado. La infección por mucormicosis se ve facilitada por la glicemia elevada, el medio ácido y el hierro libre disponible.

En cuanto al cuadro clínico, la oftalmoplejia y la disminución de la agudeza visual debidas al compromiso de los nervios craneales puede ser causada por trombosis del seno cavernoso.<sup>(3)</sup> Otras formas de presentación incluyen los compromisos pulmonar, gastrointestinal, cutáneo y diseminado.<sup>(1,3-5)</sup>

El tratamiento se basa en la corrección de los factores favorecedores<sup>(1,3,4)</sup> y en la desbridación quirúrgica. La anfotericina B proporciona una respuesta favorable hasta en 50% de casos. El posaconazol, vía oral, 800 mg/día, en dosis divididas, es el único azol con una eficacia de 60 a 70%. El oxígeno hiperbárico puede ayudar en el tratamiento.<sup>(1,2,4,5)</sup>

La duración óptima de la terapia no está bien definida y se basa en la respuesta observada en cada paciente, aunque puede tomarse en consideración la resolución de anomalías radiográficas, cultivos negativos y las biopsias de la zona afectada.<sup>(1)</sup>

## REFERENCIAS BIBLIOGRÁFICAS

1. Gupta S, Koirala J. Infections in diabetes mellitus and hyperglycemia. *Infect Dis Clin N Am* 2007;21:617-638.
2. Botero J, Moreno L, Catarroso L. Mucormicosis rinocerebral en paciente con cefalea y diabetes mellitus. *Infectio (Bogotá)* 2008;121(1):298-303.
3. Joshi N, Caputo G, Weitekamp M. Infections in patients with diabetes mellitus. *NEJM* 1999;16:1906-1912.
4. Carrada T. Mucormicosis rinorbital: Relación clínico radiológica. Histopatología y tratamiento. *Med Int Mex* 2007;23:256-60.
5. Tristano A, Chollet M, Willson M, Troccoli M. Mucormicosis. Reporte de tres casos. *Invest Clin* 2002;43(3):183-190.

Correspondencia a:  
Max Acosta. maxacostaperu@yahoo.es

Fecha de recepción: 08-01-10.

Fecha de aprobación: 20-01-10.