

Signo del Asa Centinela en apendicitis aguda

Sentinel loop sign in acute appendicitis

Víctor Alonso Vargas-Rubio¹

Vargas-Rubio V. Signo del Asa Centinela en apendicitis aguda. Rev Soc Peru Med Interna. 2022;35(2): 88. <https://doi.org/10.36393/spmi.v35i2.672>

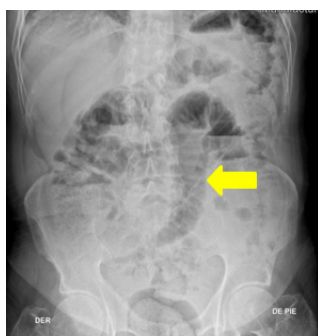


Figura 1

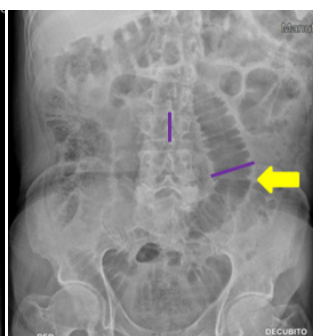


Figura 2

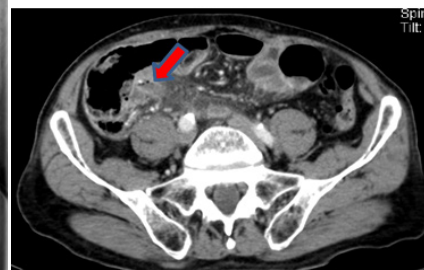

Figura 3

Varón de 86 años de edad, con antecedente de enfermedad de Parkinson e hipotiroidismo en tratamiento, acudió por presentar dolor abdominal desde hacía tres días, de tipo punzada en el hemiabdomen inferior, asociado a constipación. Al examen físico, presentaba taquicardia, un abdomen ligeramente distendido, con ruidos hidroaéreos presentes, blando y depresible, doloroso a la palpación profunda en el hemiabdomen inferior, a predominio de la fosa iliaca derecha, signo de Mc Burney (+) y de Blumberg (-). En los exámenes auxiliares se halló leucocitosis con neutrofilia y PCR en 119 mg/l. En la radiografía de abdomen, tanto de pie (Figura 1) y decúbito (Figura 2), se apreció dilatación de asa de intestino delgado (por la presencia de válvulas conniventes) que persistió a pesar del cambio de posición (Figura 1 y 2, flecha amarilla). La tomografía abdominal con contraste mostró el apéndice dilatado, con cambios inflamatorios y la presencia de apendicolito en la base (Figura 3, flecha roja).

El signo del asa centinela se refiere al íleo adinámico de un segmento corto del intestino localizado cerca de un proceso inflamatorio intraabdominal.¹ En las radiografías convencionales, este íleo adinámico localizado se presenta como una o dos asas de intestino delgado con dilatación persistente; esto es, las asas se mantienen dilatadas en múltiples proyecciones del abdomen y en estudios seriados, y el calibre de las asas intestinales es, persistentemente, mayor de 2,5 o 3 cm.^{1,2} En la apendicitis aguda, es el signo

radiológico más frecuente encontrado en una radiografía simple de abdomen y se presenta como la distención del ciego o del intestino delgado adyacente a la región apendicular.³ Es importante conocer este signo radiológico porque, cuando no hay muchos síntomas (por ejemplo, en el anciano), nos puede ayudar a sospechar de alguna patología grave si lo sumamos a otros hallazgos, como ocurrió en este caso. Cabe recordar que, normalmente, se debe encontrar muy poco o nada de gas en el intestino delgado⁴, y una forma indirecta de medir el diámetro de un asa intestinal es comparando la longitud de pared a pared con la altura de un cuerpo vertebral que aproximadamente es de 4 cm.⁵ (Figura 2, líneas moradas).

REFERENCIAS BIBLIOGRÁFICAS:

1. Eltorai A., Hyman Ch., Healey T. Essential Radiology Review -A Question and Answer Guide. 1ed. Switzerland: Springer; 2019.
2. Herring W. Radiología Básica. Aspectos fundamentales. 4ed. Barcelona: Elsevier; 2020.
3. Lee PW. The plain X-ray in the acute abdomen: a surgeon's evaluation. *Br J Surg.* 1976 Oct;63(10):763-6. doi: 10.1002/bjs.1800631009. PMID: 990697.
4. Pedrosa C., Casanova R. Diagnóstico por Imagen. Compendio de Radiología Clínica. 1ed. Madrid: McGraw-Hill Interamericana; 1986.
5. Clarke Ch., Dux A. Abdominal X-rays for Medical Students. 1ed. New Jersey: Wiley Blackwell; 2015.

CORRESPONDENCIA:
 Víctor Alonso Vargas-Rubio
 victor.vargas.rubio@upch.pe

Fecha de recepción: 05-05-2022.
 Fecha de aceptación: 20-05-2022.

¹ Médico internista. Servicio de Emergencia, Clínica Centenario Peruano Japonesa, Lima, Perú.