

## Miocardopatía periparto, una enfermedad poco frecuente con manifestaciones usuales: a propósito de dos casos

### Peripartum cardiomyopathy, a rare disease with usual manifestations: about two cases

Jessica Liliana Ospino-Guzmán<sup>1</sup>, María Clara Ospino-Guerra<sup>2</sup>, Juan David Restrepo-Marín<sup>3</sup>, Esteban Andrés Morales-Díaz<sup>4</sup> y Rodolfo Cano Rivera<sup>5</sup>

Ospino-Guzmán J, Ospino-Guerra M, Restrepo-Marín J, Morales-Díaz E, Rodolfo Cano Rivera R. Miocardopatía periparto, una enfermedad poco frecuente con manifestaciones usuales: a propósito de dos casos. Rev Soc Peru Med Interna. 2023;36(2): 78 - 84. <https://doi.org/10.36393/spmi.v36i2.742>

#### RESUMEN

La miocardopatía periparto es una forma rara de insuficiencia cardíaca caracterizada por disfunción sistólica ventricular izquierda que se presenta al final del embarazo o en los meses siguientes al parto. Su incidencia se estima en 1 de cada 1 000 a 4 000 partos según registros estadounidenses, con una alta mortalidad en la población africana. Se desconoce su causa exacta, pero se han propuesto diversas teorías fisiopatológicas; su diagnóstico se basa en las manifestaciones clínicas y la exclusión de otras causas de insuficiencia cardíaca y aunque en general su pronóstico es bueno, una pequeña proporción de mujeres puede presentar insuficiencia cardíaca crónica y complicaciones tromboembólicas. Presentamos dos casos de miocardopatía periparto que debutaron con disnea y tuvieron un curso usual de la enfermedad. Destacamos el proceso diagnóstico y plan terapéutico basado en las últimas guías disponibles según la revisión de la literatura, lo que favoreció el buen desenlace clínico de ambas pacientes.

Palabras clave: Cardiomiopatía. Puerperio. Insuficiencia cardíaca. Disfunción ventricular. (DeCS-BIREME)

#### ABSTRACT

*Peripartum cardiomyopathy is a rare form of heart failure characterized by left ventricular systolic dysfunction occurring at the end of pregnancy or in the months following delivery. Its incidence is estimated at 1 in every 1 000 to 4 000 deliveries according to US registries, with a high mortality in the African population. Its exact cause is unknown, but various pathophysiological theories have been proposed; its diagnosis is based on clinical manifestations and the exclusion of other causes of heart failure and although its prognosis*

*is generally good, a small proportion of women may present with chronic heart failure and thromboembolic complications. We present two cases of peripartum cardiomyopathy that debuted with dyspnea and had a usual course of the disease. We highlight the diagnostic process and therapeutic plan based on the latest available guidelines according to the literature review, which favored the good clinical outcome of both patients.*

**Key words:** *Cardiomyopathy. Puerperium. Heart failure. Ventricular dysfunction. (MeSH)*

<sup>1</sup> Departamento de Medicina Interna, Universidad Libre-Seccional Barranquilla, Barranquilla, Atlántico, Colombia.

ORCID ID: <https://orcid.org/0000-0002-1021-8287>.

Correo: [jessicaospinog@gmail.com](mailto:jessicaospinog@gmail.com)

<sup>2</sup> Departamento de Medicina Interna, Universidad Libre Seccional Barranquilla, Barranquilla, Atlántico, Colombia.

ORCID ID: <https://orcid.org/0000-0003-1457-6038>

Correo: [mariaospinog31@gmail.com](mailto:mariaospinog31@gmail.com)

<sup>3</sup> Departamento de Medicina Interna, Universidad Libre Seccional Barranquilla, Barranquilla, Atlántico, Colombia.

ORCID ID: <https://orcid.org/0000-0002-2592-1178>.

Correo: [juancho9224@gmail.com](mailto:juancho9224@gmail.com)

<sup>4</sup> Departamento de Medicina Interna, Universidad Libre Seccional Barranquilla, Barranquilla, Atlántico, Colombia.

ORCID ID: <https://orcid.org/0000-0003-0647-6782>.

Correo: [esteban.moralesd@gmail.com](mailto:esteban.moralesd@gmail.com)

<sup>5</sup> Clínica General del Norte, Barranquilla, Colombia.

ORCID ID: 0000-0003-4938-3789

Correo: [rocanori@gmail.com](mailto:rocanori@gmail.com)

#### INTRODUCCIÓN

La miocardopatía periparto (MCPP) es una forma rara de insuficiencia cardíaca, la cual ha tenido múltiples denominaciones a lo largo del tiempo, y la última actualización al respecto realizada por la Asociación de Insuficiencia Cardíaca de la Sociedad Europea

de Cardiología en el año 2014 la define como: “una miocardiopatía idiopática que se presenta con insuficiencia cardíaca secundaria a disfunción sistólica del ventrículo izquierdo (VI), hacia el final del embarazo o en los meses posteriores al parto, cuando no se encuentra otra causa de insuficiencia cardíaca; es un diagnóstico de exclusión y es posible que el VI no esté dilatado, pero la fracción de eyección (FE) casi siempre se reduce por debajo del 45%”.<sup>1,2</sup> La incidencia estimada de MCPP es de 1 en cada 1 000 a 4 000 partos según registros de EE.UU. de N.A., con tasas mucho menores de presentación en la población danesa con reportes de 1 en 10 000 partos.<sup>3,4</sup> Es una de las principales causas de mortalidad materna en algunos países con predominio en las poblaciones africanas donde las limitaciones del acceso al tratamiento también es un factor determinante en la supervivencia.<sup>5</sup> Realizamos la descripción de dos casos clínicos con manifestaciones típicas de miocardiopatía periparto en donde realizamos un proceso de sospecha, identificación y manejo basado en las últimas guías disponibles, lo cual consideramos relevante debido a la complejidad y alcance de la patología.

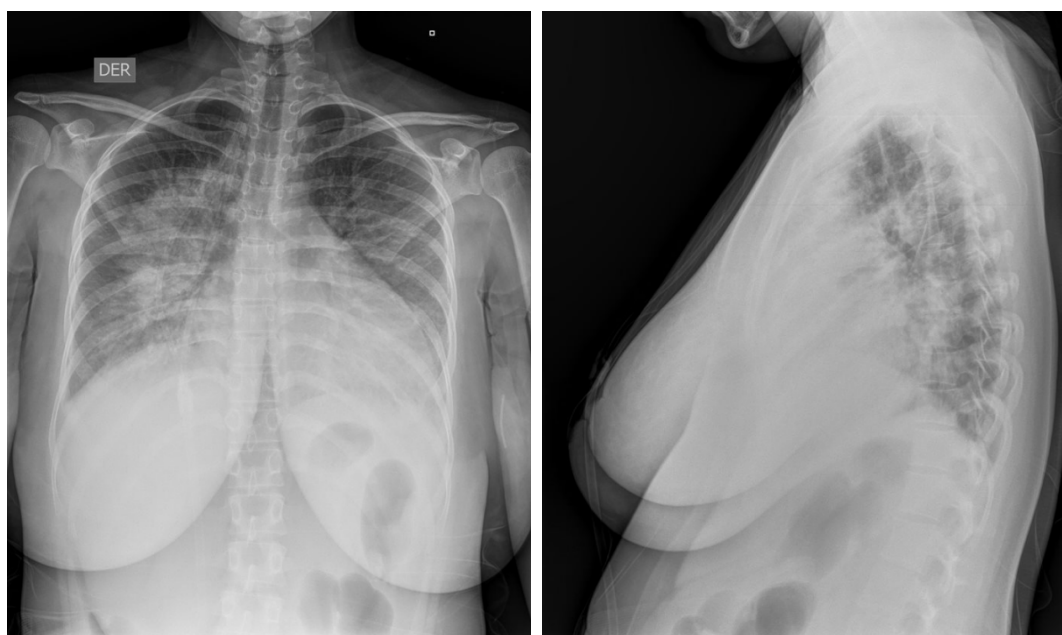
### PRESENTACIÓN DEL CASO 1

Mujer de 22 años sin antecedentes patológicos, farmacológicos o tóxicos relevantes; primigestante con embarazo de bajo riesgo según controles prenatales finalizado a término por cesárea programada sin complicaciones. Se mantuvo asintomática y con clase funcional NYHA I/IV hasta los 45 días posparto cuando inició un cuadro de cinco días de disnea de esfuerzos progresiva hasta en el reposo, asociada a ortopnea de tres almohadas y sin otros síntomas asociados. Durante la revisión clínica inicial se le encontró taquicárdica y taquipneica, normotensa sin otros datos remarcables; paraclínicos de ingreso con anemia grado 1

OMS, leucocitosis con neutrofilia y elevación de reactantes de fase aguda, radiografía de tórax que evidenciaba ocupación alveolar en los lóbulos medio e inferior derecho y cardiomegalia (Figura 1). Se diagnosticó infección del tracto respiratorio inferior por lo que se hospitalizó recibiendo manejo antimicrobiano, sin descartar disnea de origen cardiogénico por lo que se realizó un ecocardiograma encontrándose remodelado excéntrico ventricular izquierdo con FEVI 18% y disfunción diastólica moderada sin alteraciones en la contractilidad, dilatación leve de aurícula izquierda (volumen indexado 25 ml/m<sup>2</sup>) e insuficiencia mitral severa funcional. Electrocardiograma (ECG) con taquicardia sinusal, FC 138 latidos/min e inversión asimétrica de la onda T en cara lateral, sin trastornos de la conducción auriculoventricular. Se solicitaron paraclínicos (Tabla 1) que descartaron causas autoinmunes, metabólicas e infecciosas, y ante la sospecha de miocardiopatía periparto se indicó manejo con sacubitrilo/valsartán, empagliflozina, espirolactona, carvedilol y anticoagulación con heparina de bajo peso molecular, se solicitó cardi resonancia (Figura 2) que reportó dilatación de cavidades izquierdas, disfunción sistólica severa biventricular (FEVI 14%, FEVD 16%) e insuficiencia mitral moderada. Por persistencia de la taquicardia, pese a betabloqueantes a dosis máxima tolerada, se añadió manejo con ivabradina, sin posibilidad de uso de bromocriptina por deseo de lactancia materna. Su evolución clínica fue favorable con recuperación de clase funcional a NYHA II/IV, por lo que se indicó el egreso con terapia farmacológica, rehabilitación cardíaca y seguimiento por cardiología.

### PRESENTACIÓN DEL CASO 2

Mujer de 35 años, G2P2 con embarazo finalizado mediante parto vaginal sin complicaciones, quien a los 30 días

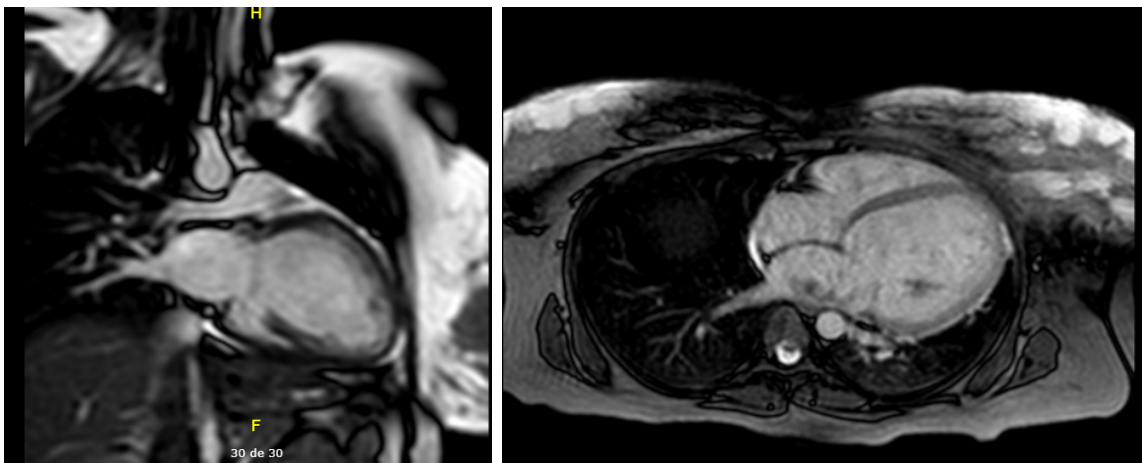


**Figura 1.** Radiografía de tórax PA y lateral: infiltrado con broncograma aéreo en lóbulo medio derecho y aparente cardiomegalia.



**Tabla 1.** Exámenes complementarios.

PARACLÍNICO	RESULTADO	VALOR DE REFERENCIA
Anticuerpos antinucleares	Negativo	Negativo
Complemento C3	174,6	90-180
Complemento C4	27,2	10-40
Anticuerpos antiLA	1,12	0-20
Anticuerpos anti RO	1,8	0-20
Anticuerpos antifosfolípidos IgG	6,1	Menor de 15
Anticuerpos antifosfolípidos IgM	5,66	Menor de 12
Anticuerpos anti SCL 70	3,6	0-20
Anticuerpos anticitrulina	1,64	0-20
Factor reumatoide	5,9	0-14
VIH 1 Y 2	0,13	Menor a 0,90
Gota gruesa	Negativo	Negativo
Hemocultivos	Negativo a los 5 días de incubación	Negativo
Parvovirus B19 IgG	1	0-1
Parvovirus B19 IgM	0,1	0-1
TSH	0,73	0,4-4



**Figura 2.** Cardiorresonancia en cortes coronal y axial: dilatación de cavidades izquierdas y patrón de reforzamiento miocárdico de tipo no isquémico e inespecífico.

posparto presentó un cuadro clínico de seis días de evolución consistente en disnea de moderados esfuerzos, disnea paroxística nocturna y ortopnea, asociado a tos húmeda no productiva sin predominio de horario y epigastralgia. Destacó como antecedente sífilis gestacional tratado de forma exitosa, sin otro antecedente patológico, familiar o tóxico. Al examen físico con cifras tensionales 90/46 mm Hg, frecuencia cardíaca 130 latidos/min, frecuencia respiratoria 32 excursiones/min, con ingurgitación yugular a 90 grados, uso de la musculatura accesoria, estertores crepitantes generalizados en ambos campos pulmonares, disminución de ruidos respiratorios en la base pulmonar izquierda, ruidos cardíacos taquicárdicos con S<sub>3</sub>, sin soplo, sin visceromegalia ni edema, requiriendo ventilación mecánica invasiva y soporte vasopresor. Paraclínicos con datos de falla multiorgánica (Tabla 2), gases arteriales con hipoxemia severa y acidosis metabólica, radiografía de

tórax con derrame pleural izquierdo y consolidación basal ipsilateral, además de cardiomegalia. Ecocardiograma transtorácico con hipocinesia global y fracción de eyección del VI del 15%, insuficiencia tricúspide leve e hipertensión pulmonar leve a moderada. Ingresó a UCI por choque mixto (cardiogénico y séptico) y SDRA severo según criterios de Berlín, con requerimiento de terapia ECMO venoarterial, toracostomía cerrada izquierda por hidroneumotórax evidenciado en TAC, antimicrobianos de amplio espectro y soporte vasopresor e inotrópico. Se optimizó el manejo de falla cardíaca con sacubitrilo/valsartán, dapagliflozina, carvedilol, espirolactona y se inició anticoagulación con heparina de bajo peso molecular; se realizaron estudios complementarios descartando causas infecciosas e inmunológicas (Tabla 3) y coronariografía que descartó causas isquémicas (Figura 3) por lo que se diagnosticó miocardiopatía periparto y

se inició manejo con bromocriptina. Su evolución clínica fue favorable lográndose el retiro de terapia ECMO y ventilación mecánica invasiva, además recuperación de clase funcional hasta NYHA II/IV por lo que egresó con terapia farmacológica, órdenes de rehabilitación cardíaca y seguimiento ambulatorio interdisciplinar.

## DISCUSIÓN

La mayoría de las mujeres con miocardiopatía periparto debutan en el primer mes posparto, la presentación

se caracteriza por la aparición repentina de síntomas como disnea, fatiga, edema pulmonar y edema de miembros inferiores en ausencia de cualquier otra causa identificable.<sup>6,7</sup> Sin embargo, también se ha descrito el debut esta patología como shock cardiogénico, arritmias o accidente cerebrovascular secundario a trombo ventricular izquierdo.<sup>8,9</sup>

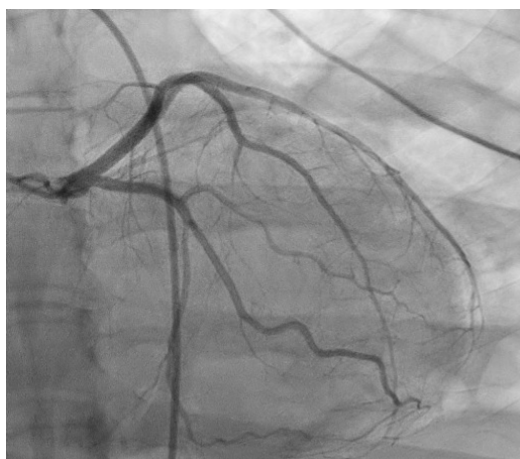Se desconoce la causa exacta de la MCPP, pero se han propuesto varias teorías. Una es que la MCPP es causada por una infección viral que desencadena una respuesta

**Tabla 2.** Exámenes de laboratorio.

Parámetro	Reporte inicial	Evolución	Valor de referencia
Glóbulos blancos/mm <sup>3</sup>	13 170	16 070	5000-10000
Hemoglobina (g/dL)	10,7	10,5	12-16
Hematocrito (%)	32,4	32,3	39,1-50
VCM fL	76,6	77,5	80-100
HCM pg	33,0	25,2	28-36
Neutrófilos %	88,	94,7	50-65
Linfocitos %	6,4	2,6	35-35
Plaquetas (mm <sup>3</sup> )	177 000	184 000	150 000-450 000
Creatinina (mg/dL)	1,72	0,62	0,51 - 0,95
Nitrógeno ureico (mg/dL)	47,7	14,81	6-20 L
Troponina	0,019	0,020	0-0,014
ALT U/L	528,4	358,2	4-33
AST U/L	1 131,2	274,5	4-32
Bilirrubina total mg/dL	0,67	0,60	0-0,9
Bilirrubina directa (mg/dL)	0,52	0,52	0-0,3
Fibrinógeno (mg/dL)	367,90	342,75	180-350

**Tabla 3.** Exámenes complementarios.

Parámetro	Resultado	Valores de referencia
Complemento C3	117,6	90-180 mg/dL
Complemento C4	30,30	10-40 mg/dL
Cardiolipina anticuerpos IgG	Menor de 15	<20,0 GPL/ml
Cardiolipina anticuerpos IgM	31,7	0-0 MPL/ml
Anticuerpos antinucleares (ANA)	Negativo	Negativo
Anti-DNA Crithidia luciliae	Negativo	Negativo
SS-B/La anticuerpos IgG	4,05	0-20 UI/ mL
RNP anticuerpos	3,90	0-20 UI/ mL
Anti-Ro	2,2	0-20 UI/ mL
Anti Sm	5,40	0-20 UI/ mL
Hemocultivo x 2	Negativos a los 5 días de incubación.	
Urocultivo	Negativo	
FTA-ABS	Positivo	
VDRL	4 dil (previa 32 dil)	No reactivo
M. tuberculosis PCR	Negativo	
PCR- COVID 19	Negativo	
VIH 1 y 2 anticuerpos	0,17	No reactivo <0,90 coi



**Figura 3.** Arteriografía coronaria izquierda: arterias de calibre y distribución normal, sin evidencia de lesiones oclusivas. Patrón coronario derecho.

inmunitaria que lesiona el músculo cardíaco produciendo una miocarditis.<sup>10</sup> Otra es que la MCPP es causada por un desequilibrio hormonal secundario al estrés oxidativo, produciendo un aumento en la hormona prolactina y la formación de una subforma de 16 KDa, la cual posee un potente efecto antiangiogénico, proapoptótico y proinflamatorio que afecta a las funciones del endotelio, la vasculatura cardíaca y el miocito cardíaco, que conduce a una disminución en la función del corazón.<sup>11</sup> Reforzado por niveles elevados de tirosina quinasa 1 similar a fms soluble (sFlt-1), un potente inhibidor del factor de crecimiento endotelial vascular, que ha sido implicado en la patogénesis de la preeclampsia, lo que sugiere una superposición entre estas condiciones.<sup>11-15</sup> Una tercera teoría es que la MCPP es causada por una predisposición genética, ya que existe una mayor incidencia de MCPP en mujeres que tienen antecedentes familiares de miocardiopatía dilatada familiar.<sup>16</sup>

El diagnóstico de MCPP se basa en la presentación clínica y la exclusión de otras causas de insuficiencia cardíaca por lo que es indispensable realizar un abordaje completo con evaluación de la historia personal y familiar en busca de predisposición genética, identificación de factores de riesgo como infecciones virales, uso de fármacos cardiotoxicos, eventos tromboticos o isquémicos. Se recomienda la realización de ECG el cual presenta alteraciones hasta en el 50% de los casos, se destacan la taquicardia sinusal y la fibrilación auricular, pero un ECG normal no descarta la patología. Como pruebas bioquímicas se recomienda el uso de troponinas, BNP o NT-proBNP.<sup>17</sup> La radiografía de tórax solo se recomienda en el contexto de edema pulmonar agudo y cuando se realice en pacientes gestantes debe realizarse bajo protección fetal. El ecocardiograma transtorácico es el estudio imagenológico de elección debido a que contribuye a determinar las alteraciones estructurales, cuantificar la disminución en la fracción de eyección sin incurrir en compromiso fetal por radiación, permite la identificación de complicaciones como trombos auriculares o ventriculares

de igual forma es la herramienta utilizada para realizar seguimiento y determinar el pronóstico de las pacientes.<sup>18</sup>

La resonancia magnética aunque no es primera línea en el diagnóstico de MCPP, permite una medición más precisa de los volúmenes de las cámaras y la función ventricular que el ecocardiograma, también tiene una mejor sensibilidad para detección de trombos en el ventrículo izquierdo, por lo que la Sociedad Europea de Radiología recomienda evitar el gadolinio hasta después del parto, a menos que sea absolutamente necesario en el diagnóstico diferencial de miocarditis.<sup>19,20</sup> La biopsia cardíaca no se recomienda de rutina para el diagnóstico o seguimiento de la patología.<sup>12</sup>

El manejo de la MCPP incluye el uso de medicamentos, como diuréticos, inhibidores de la ECA y bloqueadores beta, para reducir los síntomas de la insuficiencia cardíaca y mejorar la función ventricular, tratamiento que va a estar diferenciado por el estado de gestación y de lactancia de la paciente. En pacientes que se encuentran en puerperio sin lactancia se recomienda el mismo manejo de la falla cardíaca con fracción de eyección reducida.<sup>21</sup> En mujeres que se encuentren en estado de gestación el tratamiento deberá incluir la decisión del momento y modo del parto con un equipo multidisciplinario que incluye gineco-obstetra, cardiólogo, neonatólogo y anestesiólogo.<sup>1</sup> Durante el embarazo, los inhibidores de la enzima convertidora de angiotensina (ECA), los bloqueadores de los receptores de angiotensina (RBA), los inhibidores de los receptores de angiotensina y neprilisina (ARNI), la ivabradina y los antagonistas de los receptores de mineralocorticoides (MRA) están contraindicados debido a problemas de teratogenicidad y fetotoxicidad.<sup>21,22</sup> Este grupo de pacientes se beneficia del uso de hidralazina, nitratos y diuréticos en titulaciones para eventos agudos y una vez estabilizadas se permite agregar bloqueantes beta asegurando siempre un estado de euvolemia previo.<sup>1</sup>

Otras terapias que son de considerar en este grupo de pacientes son el cardiodesfibrilador implantable (CDI) como mecanismo de soporte frente posibles arritmias colapsantes y muerte súbita y los dispositivos de asistencia ventricular con balón de contrapulsación aórtica, oxigenación de membrana extracorpórea venoarterial (ECMO) y dispositivo de asistencia del ventrículo izquierdo como medios puente a la recuperación o al trasplante cardíaco cuando se considere.

Se recomienda a las mujeres con MCPP que eviten el embarazo durante al menos dos años después del inicio de la afección, ya que el riesgo de recurrencia es alto. El pronóstico de la MCPP es generalmente bueno, y la mayoría de las mujeres recuperan la función cardíaca en un plazo de seis a doce meses, con requerimiento de desmonte total de terapia farmacológica en un plazo similar.<sup>24,25</sup> Sin embargo, una pequeña proporción de mujeres puede experimentar insuficiencia cardíaca persistente o desarrollar complicaciones como arritmias o eventos tromboembólicos crónicos.<sup>11</sup>

Las pacientes que reportamos presentaron una evolución típica de deterioro en la función ventricular en las cuales

se realizó un proceso secuencial de descarte de etiologías infecciosas, metabólicas, isquémicas e inmunológicas que justificaran dicho compromiso funcional cardíaco. La paciente del caso 1 debuta a los 45 días del posparto, presentando un deterioro severo en la fracción de eyección del ventrículo izquierdo que hizo indispensable el inicio de terapia farmacológica precoz con el fin de impactar en la mortalidad, presentando en el seguimiento evolutivo mejoría significativa de su clase funcional lo que permitió un seguimiento y manejo ambulatorio de la paciente. La paciente del caso 2 debuta con síntomas a los 30 días posparto, con deterioro severo hemodinámico y falla orgánica múltiple, con requerimiento de terapias de asistencia ventilatoria y hemodinámicas invasivas, en quien el inicio de la terapia de falla cardíaca con fracción de eyección reducida fue fundamental una vez se pudo instaurar, hecho que marco de forma trascendental la evolución satisfactoria de la paciente y dictó el manejo ambulatorio de esta.

En conclusión, consideramos la presentación, evolución y manejo de estos dos casos clínicos fundamentales para resaltar la efectividad del tratamiento farmacológico y su resaltar su impacto en la morbilidad y mortalidad de los pacientes con falla cardíaca, puesto que el hecho de seguir las guías internacionales de manejo de falla cardíaca con fracción de eyección reducida una vez se estableció el diagnóstico de miocardiopatía periparto con la sumatoria de medidas específicas fue determinante en la evolución clínica. Y, hacemos un llamado de atención al personal de salud que está a cargo de poblaciones gestantes y púerperas a estar al tanto de la existencia y complicaciones de la miocardiopatía periparto, puesto que acciones sencillas basadas en evidencia científica sólida juegan un papel fundamental en el pronóstico y las complicaciones las pacientes.

## REFERENCIAS BIBLIOGRÁFICAS

- Sliwa K, Hilfiker-Kleiner D, Petrie MC, Mebazaa A, Pieske B, Buchmann E, et al. Current state of knowledge on aetiology, diagnosis, management, and therapy of peripartum cardiomyopathy: A position statement from the Heart Failure Association of the European Society of Cardiology Working Group on peripartum cardiomyopathy. *Eur J Heart Fail*. 2010;12(8):767-78.
- Davis MB, Arany Z, McNamara DM, Goland S, Elkayam U. Peripartum Cardiomyopathy: JACC State-of-the-Art Review. *J Am Coll Cardiol*. 2020;75(2):207-21.
- Kolte D, Khera S, Aronow WS, Palaniswamy C, Mujib M, Ahn C, et al. Temporal trends in incidence and outcomes of peripartum cardiomyopathy in the United States: A nationwide population-based study. *J Am Heart Assoc*. 2014;3(3):1-14.
- Ersbøll AS, Johansen M, Damm P, Rasmussen S, Vejstrup NG, Gustafsson F. Peripartum cardiomyopathy in Denmark: a retrospective, population-based study of incidence, management and outcome. *Eur J Heart Fail*. 2017;19(12):1712-20.
- Sliwa K, Damasceno A, Mayosi BM. Epidemiology and etiology of cardiomyopathy in Africa. *Circulation*. 2005;112(23):3577-83.
- Sliwa K, Mebazaa A, Hilfiker-Kleiner D, Petrie MC, Maggioni AP, Laroche C, et al. Clinical characteristics of patients from the worldwide registry on peripartum cardiomyopathy (PPCM): EURObservational Research Programme in conjunction with the Heart Failure Association of the European Society of Cardiology Study Group on PPCM. *Eur J Heart Fail*. 2017;19(9):1131-41.
- Grewal J, Siu SC, Ross HJ, Mason J, Balint OH, Sermer M, et al. Pregnancy Outcomes in Women With Dilated Cardiomyopathy. *J Am Coll Cardiol* [Internet]. 2009;55(1):45-52. URL disponible en: <http://dx.doi.org/10.1016/j.jacc.2009.08.036>
- Silversides CK, Warnes CA. Embarazo y cardiopatía. In: Zipes DP, Libby P, Bonow RO, Mann DL, Tomaselli GF, Braunwald E, editors. 2019. p. 1780-98. URL disponible en: <https://www.clinicalkey.es/#!/content/3-s2.0-B9788491133988000903>
- Kane A, Mbaye M, Ndiaye MB, Diao M, Moreira PM, Mboup C, et al. Évolution et complications thromboemboliques de la myocardiopathie idiopathique du péripartum au CHU de Dakar : Étude prospective propos de 33 cas. *J Gynecol Obstet Biol Reprod*. 2010;39(6):484-9.
- Bültmann BD, Klingel K, Näbauer M, Wallwiener D, Kandolf R. High prevalence of viral genomes and inflammation in peripartum cardiomyopathy. *Am J Obstet Gynecol*. 2005;193(2):363-5.
- Hilfiker-Kleiner D, Kaminski K, Podewski E, Bonda T, Schaefer A, Sliwa K, et al. A Cathepsin D-Cleaved 16 kDa Form of Prolactin Mediates Postpartum Cardiomyopathy. *Cell*. 2007;128(3):589-600.
- Bauersachs J, König T, van der Meer P, Petrie MC, Hilfiker-Kleiner D, Mbakwem A, et al. Pathophysiology, diagnosis and management of peripartum cardiomyopathy: a position statement from the Heart Failure Association of the European Society of Cardiology Study Group on peripartum cardiomyopathy. *Eur J Heart Fail*. 2019;21(7):827-43.
- Lindley KJ, Verma AK, Blauwet LA. Peripartum Cardiomyopathy: Progress in Understanding the Etiology, Management, and Prognosis. *Heart Fail Clin* [Internet]. 2019;15(1):29-39. URL disponible en: <https://doi.org/10.1016/j.hfc.2018.08.004>
- Bello N, Rendon ISH, Arany Z. The relationship between pre-eclampsia and peripartum cardiomyopathy: A systematic review and meta-analysis. *J Am Coll Cardiol*. 2013;62(18):1715-23.
- Patten IS, Rana S, Shahul S, Rowe GC, Jang C, Liu L, et al. Cardiac angiogenic imbalance leads to peripartum cardiomyopathy. *Nature*. 2012;485(7398):333-8.
- Ware JS, Li J, Mazaika E, Yasso CM, DeSouza T, Cappola TP, et al. Shared Genetic Predisposition in Peripartum and Dilated Cardiomyopathies. *N Engl J Med*. 2016;374(3):233-41.
- Forster O, Hilfiker-Kleiner D, Ansari AA, Sundstrom JB, Libhaber E, Tshani W, et al. Reversal of IFN- $\gamma$ , oxLDL and prolactin serum levels correlate with clinical improvement in patients with peripartum cardiomyopathy. *Eur J Heart Fail*. 2008;10(9):861-8.
- Chapa JB, Heiberger HB, Weinert L, DeCara J, Lang RM, Hibbard JU. Prognostic value of echocardiography in peripartum cardiomyopathy. *Obstet Gynecol*. 2005;105(6):1303-8.
- Webb JAW, Thomsen HS, Morcos SK, Almén T, Aspelin P, Bellin MF, et al. The use of iodinated and gadolinium contrast media during pregnancy and lactation. *Eur Radiol*. 2005;15(6):1234-40.
- Fett JD. The role of MRI in peripartum cardiomyopathy. *Int J Cardiol* [Internet]. 2009;137(2):185-6. Disponible en: <http://dx.doi.org/10.1016/j.ijcard.2008.05.063>
- Regitz-Zagrosek V, Roos-Hesselink JW, Bauersachs J, Blomstrom-Lundqvist C, Cifkova R, De Bonis M, et al. 2018 ESC Guidelines for the management of cardiovascular diseases during pregnancy. *Kardiol Pol*. 2019;77(3):245-326.
- Hilfiker-Kleiner D, Haghikia A, Nonhoff J, Bauersachs J. Peripartum cardiomyopathy: Current management and future perspectives. *Eur Heart J*. 2015;36(18):1090-7.
- Bouabdallaoui N, Mouquet F, Lebreton G, Demondion P, Le Jemtel TH, Ennezat P V. Current knowledge and recent development on management of peripartum cardiomyopathy. *Eur Hear journal Acute Cardiovasc care*. 2017;6(4):359-66.
- Elkayam U, Akhter MW, Singh H, Khan S, Bitar F, Hameed A, et al. Pregnancy-associated cardiomyopathy: Clinical characteristics and a comparison between early and late presentation. *Circulation*. 2005;111(16):2050-5.
- Douglass EJ, Blauwet LA. Peripartum Cardiomyopathy. *Cardiol Clin* [Internet]. 2021;39(1):119-42. URL disponible en: <https://doi.org/10.1016/j.ccl.2020.09.008>



**CORRESPONDENCIA:**

María Clara Ospino-Guerra  
mariaospinog31@gmail.com

Fecha de recepción: 23-03-2023.  
Fecha de aceptación: 28-04-2023.

Conflicto de interés: ninguno, según los autores.

Financiamiento: por los autores.

Contribución de los autores: los autores afirman que ellos manejaron a las pacientes referidas, revisaron la bibliografía correspondiente, prepararon y revisaron la versión final del manuscrito.